

# Linee guida Linee guida per l'interpretazione dell'elettrocardiogramma neonatale Task Force della Società Europea di Cardiologia

Membri della Task Force

Peter J. Schwartz (Chair), Arthur Garson Jr\*, Thomas Paul\*\*, Marco Stramba-Badiale\*\*\*, Victoria L. Vetter§, Elisabeth Villain§§, Christopher Wren§§§

*Dipartimento di Cardiologia, Università degli Studi e IRCCS Policlinico San Matteo, Pavia, Italia, \*University of Virginia, Charlottesville, VA, USA, \*\*The Children's Heart Program of South Carolina, Medical University of South Carolina, Charleston, SC, USA, \*\*\*Centro di Aritmologia Pediatrica, IRCCS Istituto Auxologico Italiano, Milano, Italia, §Division of Pediatric Cardiology, Department of Pediatrics, Children's Hospital of Philadelphia, University of Pennsylvania School of Medicine, Philadelphia, PA, USA, §§Division of Pediatric Cardiology, Department of Paediatrics, Hôpital Necker Enfants Malades, Paris, France, §§§Department of Paediatric Cardiology, Freeman Hospital, Newcastle upon Tyne, UK*

(Ital Heart J Suppl 2003; 4 (2): 138-153)

Ricevuto il 17 gennaio 2003.

Tradotto da Eur Heart J 2002; 23: 1329-44.

Per la corrispondenza:

Prof. Peter J. Schwartz

*Cattedra di Cardiologia  
c/o Dipartimento  
di Cardiologia  
IRCCS Policlinico  
San Matteo  
Viale Golgi, 19  
27100 Pavia  
E-mail:  
PJQT@compuserve.com*

<b>Introduzione</b> .....	138	Blocco di branca .....	144
<b>Elettrocardiogramma normale</b>		Anomalie non specifiche della	
<b>nel neonato</b> .....	139	conduzione intraventricolare .....	145
Valori normali .....	139	Sindrome di Wolff-Parkinson-White ..	145
Tecnologia .....	139	Corrispettivi clinici .....	145
Artefatti .....	140	Asse ed ampiezza del QRS .....	146
Misurazioni elettrocardiografiche .....	140	Ipertrofia ventricolare destra .....	146
Frequenza cardiaca .....	140	Ipertrofia ventricolare sinistra .....	146
Onda P .....	140	Ridotti voltaggi del QRS .....	146
Complesso QRS .....	140	Ripolarizzazione ventricolare .....	146
Intervallo QT .....	141	Prolungamento dell'intervallo QT:	
Errori nella misurazione del QT .....	141	diagnosi differenziale .....	147
Tratto ST ed onda T .....	143	Sindrome del QT lungo .....	147
<b>Elettrocardiogramma anormale</b>		Rischio più elevato .....	149
<b>nel neonato</b> .....	143	Sovraslivellamento del tratto ST .....	149
Frequenza cardiaca .....	143	Cause .....	149
Aritmia sinusale .....	143	Aritmie atriali e ventricolari .....	149
Tachicardia sinusale .....	143	Atriali/giunzionali .....	149
Cause .....	143	Battiti prematuri atriali .....	149
Bradycardia sinusale .....	143	Tachicardia sopraventricolare .....	150
Cause .....	143	Flutter atriale .....	150
Altre bradicardie .....	143	Aritmie ventricolari .....	151
Cause .....	144	Battiti prematuri ventricolari .....	151
Onda P .....	144	Tachicardia ventricolare .....	151
Conduzione atrioventricolare .....	144	Ritmo idioventricolare	
Blocco atrioventricolare		accelerato .....	151
completo (III grado) .....	144	<b>Conclusioni</b> .....	151
Blocchi atrioventricolari		<b>Ringraziamenti</b> .....	151
di I e II grado .....	144	<b>Bibliografia</b> .....	151
Conduzione intraventricolare .....	144		

## Introduzione

La maggior parte dei cardiologi non ha un'esperienza sufficiente nella lettura degli elettrocardiogrammi (ECG) registrati nei

lattanti. Ciò non ha avuto finora particolari implicazioni pratiche poiché solo raramente è loro richiesto di esaminare un ECG neonatale. Tuttavia, l'attuale situazione potrebbe cambiare in quanto alcuni paesi eu-

ropei hanno cominciato a considerare la possibilità di introdurre nei loro Sistemi Sanitari Nazionali, come parte di un programma di screening cardiovascolare, l'esecuzione di un ECG durante il primo mese di vita in tutti i neonati.

Il background di questa evoluzione è multiplo, ma si basa soprattutto sulla dimostrazione che l'identificazione precoce di malattie aritmogene minacciose per la vita, che si manifestano spesso in età infantile o giovanile, può permettere di intraprendere un'efficace terapia preventiva. Un ampio studio prospettico ha dimostrato che alcuni neonati con prolungamento dell'intervallo QT nella prima settimana di vita sono morti improvvisamente e sono stati classificati come vittime della sindrome della morte improvvisa del lattante<sup>1</sup>. Inoltre, quando è stata effettuata questa diagnosi lo screening molecolare eseguito dopo la morte ha potuto rivelare la presenza di sindrome del QT lungo (LQTS)<sup>2</sup>. Come molti esami di screening, un singolo ECG deve essere inserito nell'adeguato contesto (per esempio la storia familiare, ecc.). Inoltre, gli ECG neonatali vengono tradizionalmente esaminati considerando quei parametri che si trovano al di sotto del 2° percentile o al di sopra del 98° percentile. Nonostante questi valori possano essere considerati "anormali" in stretto senso statistico, molto spesso l'"anormalità" non implica la presenza di una malattia o di un rischio per eventi clinici rilevanti. Ciò dipende largamente dai parametri che vengono esaminati. Tuttavia, può essere vero anche il contrario ed un ECG completamente normale può essere rilevato in un neonato con diversi tipi di difetti congeniti e con l'intero spettro delle aritmie. Questo richiamo alla prudenza non sminuisce la validità del concetto che l'identificazione di anomalie ECG nel neonato possa essere il primo passo verso un'azione significativa di medicina preventiva.

Se questo screening neonatale fosse effettivamente introdotto come parte dei Sistemi Sanitari Nazionali, ai cardiologi ospedalieri, molti dei quali con scarsa familiarità con l'ECG neonatale, potrebbe essere richiesto di refertare questi tracciati. La Società Europea di Cardiologia (ESC) ha compreso le importanti implicazioni per il cardiologo europeo e per la sanità pubblica ed ha agito di conseguenza. Attraverso il Comitato per le Linee Guida, coordinato da Werner Klein, ha istituito questa Task Force. Gli esperti sono stati designati dal Comitato ed approvati dal Comitato Direttivo dell'ESC. Il gruppo era composto da medici coinvolti nella pratica clinica in ospedali universitari e non universitari. I membri sono stati selezionati per rappresentare esperti di diversi paesi europei; inoltre, due membri non europei sono stati inclusi per la loro riconosciuta esperienza a livello mondiale nel campo dell'elettrocardiografia pediatrica.

L'ESC considera l'educazione medica ed il miglioramento della pratica clinica tra i suoi obblighi maggiori. L'obiettivo principale di questo rapporto è di presentare ai cardiologi per adulti un documento di consenso che offra le linee guida per l'interpretazione del-

l'ECG neonatale, focalizzato sulle anomalie clinicamente più rilevanti e sulle opzioni per la loro conseguente gestione clinica. Questo documento ha inoltre lo scopo di offrire ai pediatri ed ai neonatologi informazioni aggiornate sulla rilevanza clinica di possibili anomalie dell'ECG neonatale.

La procedura utilizzata per lo sviluppo e la redazione di queste linee guida è in accordo con le raccomandazioni recentemente pubblicate "Raccomandazioni per la creazione di Task Force e la scrittura di rapporti", ([http://www.cscardio.org/scinfo/guidelines\\_recommendations.htm](http://www.cscardio.org/scinfo/guidelines_recommendations.htm)), documento del Comitato ESC per le Linee Guida. Questo documento è stato revisionato ed approvato dal Comitato per le Linee Guida. È stato patrocinato dal Comitato Direttivo dell'ESC e rappresenta la posizione ufficiale dell'ESC su questo argomento. Queste linee guida saranno aggiornate 2 anni dopo la pubblicazione e considerate attuali a meno che la Commissione per le Linee Guida le riveda o le ritiri dalla circolazione.

Questa Task Force è stata finanziata con i fondi del Comitato per le Linee Guida dell'ESC ed è indipendente da ogni ente commerciale, sanitario o governativo.

Il documento originale è stato pubblicato sull'*Euro-pean Heart Journal* (2002; 23: 1329-44) ed è scaricabile dal sito dell'ESC ([www.escardio.org](http://www.escardio.org)).

## Elettrocardiogramma normale nel neonato

**Valori normali.** Dalla nascita all'età adulta si verificano modificazioni nell'ECG normale. Esse sono legate a cambiamenti fisiologici connessi allo sviluppo, alle dimensioni corporee, alla posizione ed alle dimensioni del cuore in relazione al corpo, alle variazioni di dimensioni e posizione delle camere cardiache in relazione fra loro. Le principali modificazioni nell'ECG pediatrico avvengono durante il primo anno di vita e la maggior parte dei valori normali nell'adulto sono anormali nel neonato. Analogamente molti valori e caratteristiche normali nel neonato sono anormali nell'adulto. I valori normali dell'ECG nella popolazione pediatrica derivano tradizionalmente da quelli pubblicati nel 1979 da Davignon et al.<sup>3</sup>, che hanno calcolato la distribuzione percentile delle variabili ECG di 1027 lattanti di età < 1 anno, di cui 668 al primo mese di vita. È importante fare riferimento alle tavole dei valori normali, come mostrato nella tabella I. Un ampio studio di Rijnbeek et al.<sup>4</sup> includeva un piccolo numero di neonati (n = 44), ma nessuno era inferiore alle 3 settimane di vita. Le tavole percentili pubblicate da Davignon et al. sono quindi raccomandate per l'uso nella pratica clinica. Altre pubblicazioni sull'interpretazione dell'ECG neonatale sono disponibili<sup>5,6</sup>.

**Tecnologia.** L'ECG neonatale deve essere registrato su 12 derivazioni. Altre derivazioni, V<sub>3R</sub>, V<sub>4R</sub> e V<sub>7</sub>, possono fornire ulteriori informazioni per valutare possibili patologie cardiache congenite.

L'uso corrente di sistemi ECG computerizzati influisce sull'ECG neonatale in misura maggiore rispetto a quello di bambini più grandi o degli adulti<sup>7</sup>. Gli ECG neonatali possono presentare un voltaggio maggiore ed una ridotta durata del complesso QRS, determinando una più alta percentuale di componenti ad alta frequenza. Le raccomandazioni di diversi gruppi differiscono sul valore limite di filtro e di frequenza di campionamento più adeguati per ridurre l'errore<sup>8,9</sup>. Valori limite di filtro più elevati possono alterare l'ampiezza dei segnali anche del 46%<sup>10</sup>. Ciò può determinare valori di riferimento derivanti da segnali analogici o da segnali digitali a frequenze di campionamento e filtri più bassi, diversi rispetto a quelli ottenuti con parametri più elevati. Le attuali raccomandazioni dell'American Heart Association per gli ECG pediatrici sono di 150 Hz come valore limite di filtro e 500 Hz come frequenza minima di campionamento<sup>11</sup>. Lo studio di Rijnbeek et al. riporta valori di normalità alla frequenza di campionamento di 1200 Hz. I limiti superiori della norma nel neonato nello studio di Rijnbeek et al. sono maggiori del 12-25% rispetto a quelli dello studio di Davignon et al., che utilizza una frequenza di campionamento di 333 Hz.

**Artefatti.** Gli artefatti sono comuni nell'ECG neonatale e possono essere dovuti ad inversione delle derivazioni periferiche o ad erronea applicazione degli elettrodi toracici. Inoltre, le interferenze elettriche, usualmente di 60 cicli per secondo, si possono verificare in ambiente ospedaliero vicino a monitor, incubatrici o ad altri apparecchi.

Altri artefatti possono inoltre verificarsi a causa dei movimenti del paziente, evento comune nel neonato. Questi artefatti possono essere casuali come quelli dovuti a singhiozzo o a movimenti degli arti. Complessi normali possono essere individuati tra gli artefatti e il ritmo intrinseco del paziente non ne viene influenzato. Altri comuni artefatti sono rappresentati da piccole oscillazioni della linea di base spesso irregolari dovute a tremori muscolari o fascicolazioni. Anche in questo caso il ritmo intrinseco non ne viene influenzato. Le dimensioni del complesso QRS e la linea di base possono oscillare in modo ciclico con il respiro. Occorre notare che il neonato respira da 30 a 60 volte al minuto.

Per determinare la presenza di un artefatto occorre valutare se esiste un'influenza sul ritmo intrinseco e se c'è una relazione temporale che possa costituire una vera depolarizzazione. Dal punto di vista elettrofisiologico non si può verificare un segnale negli 80 ms dopo un vero complesso QRS.

**Misurazioni elettrocardiografiche.** Nell'ECG neonatale gli intervalli dovrebbero essere misurati manualmente a causa delle attuali limitazioni delle misurazioni automatiche dovute all'imprecisione dei sistemi computerizzati. Gli intervalli nei bambini aumentano con l'aumentare dell'età, raggiungendo i valori normali degli adulti verso i 7-8 anni.

**Frequenza cardiaca.** La frequenza cardiaca può essere determinata in diversi modi. Occorre notare che i neonati normali possono avere frequenze tra 150 e 230 b/min, specialmente se stanno piangendo o sono agitati. Sopra i 200 b/min, una variazione di mezzo millimetro può produrre una differenza significativa della frequenza cardiaca.

Le frequenze cardiache tra il 2° e il 98° percentile nel primo anno di vita sono riportate nella tabella I. La frequenza cardiaca normale aumenta dal primo giorno di vita, raggiunge un picco durante il primo e il secondo mese e si riduce tornando ai valori registrati alla nascita dal sesto mese. Durante i 6 mesi successivi rimane abbastanza stabile e quindi lentamente si riduce dopo il primo anno a causa dello sviluppo dell'innervazione vagale del nodo del seno<sup>12</sup>. Non ci sono differenze clinicamente significative della frequenza cardiaca fra i due sessi durante il periodo neonatale.

**Onda P.** L'asse dell'onda P è un vettore che indica la direzione dell'attivazione che si allontana dalla sede di origine. Identificando il quadrante dove si localizza l'asse dell'onda P si può determinare la sede di origine del ritmo. Per esempio, il ritmo sinusale origina nell'alto atrio destro producendo un'onda P con un asse nel quadrante compreso fra 0 e +90°. Sono disponibili le misure dell'ampiezza dell'onda P (Tab. I). L'onda P è generalmente appuntita nelle derivazioni DII e aVF e più arrotondata nelle altre derivazioni. Nella derivazione V<sub>1</sub> può essere difasica. L'intervallo PR viene misurato dall'inizio dell'onda P fino all'inizio dell'onda Q o dell'onda R se l'onda Q non è presente. L'intervallo PR, misurato nella derivazione DII, aumenta con l'età e si riduce con l'aumentare della frequenza cardiaca. I limiti di normalità dell'intervallo PR vanno da un minimo di 70 ms fino ad un massimo di 140 ms, con un valore medio di 100 ms.

**Complesso QRS.** Il neonato normale a termine ha un asse del QRS fra 55° e 200°, ma dal primo mese il limite superiore della norma si riduce a 160° o meno. Sebbene si possa considerare un asse di 120° come una deviazione assiale destra nell'adulto, esso è un reperto normale nel neonato. L'asse del QRS nel neonato prematuro va da 65° a 174°. La durata del complesso QRS viene calcolata dall'inizio alla fine della depolarizzazione ventricolare e dovrebbe essere misurata in una derivazione che abbia un'onda Q<sup>5</sup>. La durata del QRS nel neonato e nel lattante è ridotta (< 80 ms). La durata normale del QRS aumenta con l'età. I valori normali della durata del complesso QRS nella derivazione V<sub>5</sub> sono mostrati nella tabella I.

La morfologia del QRS nel neonato può avere "gobbe" e modificazioni di direzione più frequentemente che nel bambino o nell'adulto. La direzione dell'onda Q sul piano precordiale od orizzontale indica la direzione della depolarizzazione del setto. Normalmente è presente

**Tabella I.** Parametri elettrocardiografici neonatali normali.

Gruppi di età	Frequenza cardiaca* (b/min)	Asse del QRS sul piano frontale* (gradi)	Ampiezza dell'onda P§ (mm)	Intervallo PR* (s)	Durata QRS* V <sub>5</sub>	Q III§ (mm)	QV <sub>6</sub> § (mm)	RV <sub>I</sub> §§ (mm)	SV <sub>I</sub> §§ (mm)	R/S V <sub>I</sub> §§	RV <sub>6</sub> §§ (mm)	SV <sub>6</sub> §§ (mm)	R/S V <sub>6</sub> §§	SV <sub>I</sub> +RV <sub>6</sub> (mm)	R + SV <sub>4</sub> § (mm)
0-1 giorno	93-154 (123)	+59 a +192 (135)	2.8	0.08-0.16 (0.11)	0.02-0.08 (0.05)	5.2	1.7	5-26	0-22.5	9.8	0-11	0-9.8	10	28	52
1-3 giorni	91-159 (123)	+64 a +197 (134)	2.8	0.08-0.14 (0.11)	0.02-0.07 (0.05)	5.2	2.1	5-27	0-21	6	0-12	0-9.5	11	29	52
3-7 giorni	90-166 (129)	+77 a +187 (132)	2.9	0.08-0.14 (0.10)	0.02-0.07 (0.05)	4.8	2.8	3-24	0-17	9.7	0.5-12	0-9.8	10	25	48
7-30 giorni	107-182 (149)	+65 a +160 (110)	3.0	0.07-0.14 (0.10)	0.02-0.08 (0.05)	5.6	2.8	3-21.5	0-11	7	2.5-16	0-9.8	12	22	47
1-3 mesi	121-179 (150)	+31 a +114 (75)	2.6	0.07-0.13 (0.10)	0.02-0.08 (0.05)	5.4	2.7	3-18.5	0-12.5	7.4	5-21	0-7.2	12	29	53

\* 2°-98° percentile (media); § 98° percentile (1 mm = 100 µV); §§ 2°-98° percentile (1 mm = 100 µV). Da Davignon et al.<sup>3</sup>.

un'onda Q nelle derivazioni V<sub>5</sub> e V<sub>6</sub>, indicando una depolarizzazione da destra a sinistra. I valori normali delle ampiezze dell'onda Q variano a seconda delle derivazioni e con l'età. Le ampiezze delle onde Q possono arrivare a 0.55 mV in DIII o a 0.33 mV in aVF ad 1 mese di vita. Un'onda Q di durata > 30 ms è anormale. La presenza di una seconda onda r (r' o R') nelle derivazioni precordiali destre è frequente nel neonato normale.

Davignon et al.<sup>3</sup> hanno definito i valori "normali" nei lattanti. L'utilizzo del 2° e del 98° percentile per definire la normalità implica che il 4% della popolazione sia "anormale" per ogni data misurazione, così che i limiti di "normalità" devono essere interpretati con cautela (Tab. I). Thomaidis et al.<sup>13</sup> hanno pubblicato i voltaggi normali dei neonati sani a termine e dei neonati prematuri.

**Intervallo QT.** L'intervallo QT è l'intervallo compreso fra l'inizio del complesso QRS e la fine dell'onda T. La misurazione dell'intervallo QT dovrebbe essere fatta nelle derivazioni DII, V<sub>5</sub> e V<sub>6</sub> utilizzando il valore più lungo. La maggiore difficoltà risiede nell'identificare correttamente il punto in cui il tratto discendente dell'onda T interseca la linea isoelettrica. A causa dell'elevata frequenza cardiaca dei lattanti, l'onda P può essere sovrapposta all'onda T, in particolare quando l'intervallo QT è prolungato. In questo caso la fine dell'onda T deve essere estrapolata tracciando una tangente al tratto discendente dell'onda T e considerando la sua intersezione con la linea isoelettrica.

La durata dell'intervallo QT cambia con la frequenza cardiaca e viene di solito corretta utilizzando la formula di Bazett. La correzione dell'intervallo QT necessita un ritmo sinusale stabile senza improvvisi cambiamenti dell'intervallo RR. L'intervallo QTc è uguale all'intervallo QT in secondi diviso per la radice quadrata dell'RR precedente in secondi. Per evitare calcoli laboriosi è stato prodotto un semplice diagramma (Fig. 1) in cui il valore di QTc è facilmente ottenuto accoppiando gli intervalli QT e RR in millimetri (con velocità della carta di 25 mm/s). Quando la frequenza cardiaca è particolarmente bassa o elevata, la formula di Bazett può non essere accurata per la correzione, ma rimane comunque lo standard per uso clinico.

Il valore medio dell'intervallo QTc al quarto giorno di vita è 400 ± 20 ms<sup>1</sup> e, a differenza dell'adulto, non vi sono differenze legate al sesso<sup>14</sup>. Pertanto, il limite superiore della norma del QTc (due deviazioni standard oltre la media, che corrispondono al 97.5 percentile) è 440 ms. Per definizione, il 2.5% dei neonati normali avranno un QTc > 440 ms. Nei lattanti sani si verifica un fisiologico prolungamento dell'intervallo QT al secondo mese (valore medio 410 ms) seguito da una progressiva riduzione<sup>15</sup>, con ritorno al sesto mese ai valori registrati nella prima settimana.

*Errori nella misurazione del QT.* Nonostante la sua apparente semplicità, la misurazione dell'intervallo QT è

Intervallo QT		Intervallo RR		Intervallo QT		Intervallo RR		Intervallo QT		Intervallo RR		Intervallo QT		Intervallo RR																												
mm	msec	6,50	7,00	7,50	8,00	8,50	9,00	9,50	10,00	10,50	11,00	11,25	11,50	11,75	12,00	12,25	12,50	12,75	13,00	13,25	13,50	13,75	14,00	14,25	14,50	14,75	15,00	15,25	15,50	15,75	16,00	16,25	16,50	16,75	17,00	17,25	17,50	17,75	18,00	18,25	18,50	
340	350	360	370	380	390	400	410	420	430	440	450	460	470	480	490	500	510	520	530	540	550	560	570	580	590	600	610	620	630	640	650	660	670	680	690	700	710	720	730	740		
6,00	240	412	406	400	395	389	384	379	375	370	366	362	358	354	350	346	343	339	336	333	330	327	324	321	318	315																
6,25	250	429	423	417	411	406	400	395	390	386	381	377	373	369	365	361	357	354	350	347	343	340	337	334	331	328	325															
6,50	260	446	439	433	427	422	416	411	406	401	396	392	388	383	379	375	371	368	364	361	357	354	351	347	344	341	338	335														
6,75	270	463	456	450	444	438	432	427	422	417	412	407	402	398	394	390	386	382	378	374	371	367	364	361	358	355	352	349														
7,00	280	480	473	467	460	454	448	443	437	432	427	422	417	413	409	405	401	397	393	389	385	381	378	374	371	368	365	361														
7,25	290	497	490	483	477	470	464	459	453	447	442	437	432	428	424	420	416	412	408	405	401	397	394	391	387	384	381	378														
7,50	300	514	507	500	493	487	480	474	469	463	457	452	447	442	438	434	430	426	422	418	414	411	407	404	400	397	394	391														
7,75	310	532	524	517	510	503	496	490	484	478	473	467	462	457	452	447	443	439	435	431	428	424	420	417	413	410	406	403														
8,00	320	549	541	533	526	519	512	506	500	494	488	482	477	472	467	462	457	453	449	445	441	438	434	430	426	423	419	416														
8,25	330	566	558	550	543	536	529	522	515	509	503	497	491	485	480	475	470	465	461	457	453	449	445	441	437	433	429	426														
8,50	340	583	575	567	559	552	545	538	531	525	519	513	507	501	495	489	484	479	474	469	464	460	456	452	448	444	440	436														
8,75	350	600	592	584	576	568	560	552	545	538	531	525	519	513	507	501	495	489	484	479	474	469	464	460	456	452	448															
9,00	360	617	609	601	593	585	577	569	561	553	545	537	530	523	516	509	501	493	485	477	469	461	453	445	437	429	421															
9,25	370	633	625	617	609	601	593	585	577	569	561	553	545	537	530	523	516	509	501	493	485	477	469	461	453	445	437															
9,50	380	649	641	633	625	617	609	601	593	585	577	569	561	553	545	537	530	523	516	509	501	493	485	477	469	461	453															
9,75	390	665	657	649	641	633	625	617	609	601	593	585	577	569	561	553	545	537	530	523	516	509	501	493	485	477																
10,00	400	681	673	665	657	649	641	633	625	617	609	601	593	585	577	569	561	553	545	537	530	523	516	509	501	493																
10,25	410	697	689	681	673	665	657	649	641	633	625	617	609	601	593	585	577	569	561	553	545	537	530	523	516	509																
10,50	420	713	705	697	689	681	673	665	657	649	641	633	625	617	609	601	593	585	577	569	561	553	545	537	530	523																
10,75	430	729	721	713	705	697	689	681	673	665	657	649	641	633	625	617	609	601	593	585	577	569	561	553	545	537																
11,00	440	745	737	729	721	713	705	697	689	681	673	665	657	649	641	633	625	617	609	601	593	585	577	569	561	553																
11,25	450	761	753	745	737	729	721	713	705	697	689	681	673	665	657	649	641	633	625	617	609	601	593	585	577	569																
11,50	460	777	769	761	753	745	737	729	721	713	705	697	689	681	673	665	657	649	641	633	625	617	609	601	593	585																
11,75	470	793	785	777	769	761	753	745	737	729	721	713	705	697	689	681	673	665	657	649	641	633	625	617	609	601																
12,00	480	809	801	793	785	777	769	761	753	745	737	729	721	713	705	697	689	681	673	665	657	649	641	633	625	617																
12,25	490	825	817	809	801	793	785	777	769	761	753	745	737	729	721	713	705	697	689	681	673	665	657	649	641	633																
12,50	500	841	833	825	817	809	801	793	785	777	769	761	753	745	737	729	721	713	705	697	689	681	673	665	657	649																
12,75	510	857	849	841	833	825	817	809	801	793	785	777	769	761	753	745	737	729	721	713	705	697	689	681	673	665																
13,00	520	873	865	857	849	841	833	825	817	809	801	793	785	777	769	761	753	745	737	729	721	713	705	697	689	681																
mm	msec	340	350	360	370	380	390	400	410	420	430	440	450	460	470	480	490	500	510	520	530	540	550	560	570	580	590	600	610	620	630	640	650	660	670	680	690	700	710	720	730	740

\* Velocità della carta: 25 mm/s. Formula di Bazett

Figura 1. Diagramma per il calcolo del QTc. Il QTc, secondo la formula di Bazett, si ottiene accoppiando gli intervalli QT ed RR in millimetri, con velocità della carta di 25 mm/s. Sono indicati anche i valori corretti degli intervalli RR e QT non corretti.

soggetta ad errori. Il semplice fatto che 1 mm della carta dell'ECG equivale a 40 ms spiega perché un sano scetticismo debba accompagnare l'affermazione di un'importanza clinica associata a minimi gradi di "prolungamento dell'intervallo QT". Si dovrebbe tentare di operare un'approssimazione fino a 10 ms (1/4 di mm), anche se si riconosce che ciò possa rientrare nell'errore di misurazione.

**Tratto ST ed onda T.** Sovraslivellamenti del tratto ST > 1 mm sono rari nel neonato. Nei neonati e nei lattanti è più opportuno considerare come linea isoelettrica il tratto TP invece di quello PQ. Le onde T sono normalmente molto variabili durante la prima settimana di vita. Dopo 1 settimana, l'onda T è negativa in V<sub>1</sub> e positiva in V<sub>5</sub>-V<sub>6</sub>.

### Elettrocardiogramma anormale nel neonato

**Frequenza cardiaca. Aritmia sinusale.** Dal momento che l'aritmia sinusale è meno marcata a frequenze cardiache elevate, il neonato presenta un ritmo più regolare rispetto al bambino e all'adolescente, in particolare nella prima settimana di vita. L'aritmia sinusale deve essere differenziata dal pacemaker migrante, che si manifesta con una graduale modificazione dell'asse e della morfologia dell'onda P. Ciò è dovuto al passaggio del pacemaker dal nodo del seno all'atrio e al nodo atrio-ventricolare (AV). Anche se il pacemaker migrante può accompagnare altri tipi di bradiaritmie, non ha un significato patologico.

*Work-up: non è necessario, a meno che coesista una significativa bradicardia.*

**Tachicardia sinusale.** La tachicardia sinusale è un ritmo sinusale con una frequenza cardiaca superiore al limite della norma per l'età. Nel neonato il limite superiore della norma (98° percentile) è 166 b/min nella prima settimana e 179 b/min nel primo mese. Dopo il sesto mese il limite superiore della norma si riduce approssimativamente a 160 b/min, e ad 1 anno a 151 b/min. Questi valori sono stati misurati da ECG registrati quando i lattanti erano svegli e tranquilli. Occorre notare che i neonati possono raggiungere transitoriamente frequenze cardiache fino a 230 b/min.

**Cause.** La tachicardia sinusale può essere il segno di qualsiasi condizione associata ad aumento di gittata cardiaca. Le cause più frequenti di tachicardia sinusale nel periodo neonatale sono rappresentate da febbre, infezioni, anemia, dolore e disidratazione (ipovolemia). Altre cause di tachicardia sinusale includono l'ipertiroidismo neonatale e la miocardite, in particolare quando la tachicardia non è proporzionata al livello di febbre. La miocardite è di solito, ma non necessariamente, associata ad altri segni clinici, come ritmo di galoppo o anomalie ECG, inclusi modificazioni dell'onda T e di-

sturbi della conduzione. Infine, diversi farmaci che sono comunemente utilizzati durante l'infanzia, per esempio agonisti beta-adrenergici o teofillina, possono indurre tachicardia sinusale. Nel neonato questi farmaci potrebbero essere stati trasmessi attraverso la placenta o il latte materno.

*Work-up: la valutazione di questi pazienti deve essere eseguita in base alla condizione clinica sottostante. Se si sospetta una miocardite è necessario eseguire un ecocardiogramma. Un appropriato trattamento acuto delle cause di tachicardia può essere preso in considerazione. La persistenza di frequenze elevate richiede ulteriori valutazioni.*

**Bradicardia sinusale.** La bradicardia sinusale viene definita come un ritmo sinusale con una frequenza cardiaca inferiore al limite di normalità. Nel periodo neonatale il limite inferiore della norma (2° percentile) è 91 b/min durante la prima settimana e 107 b/min durante il primo mese di vita. Al primo mese il limite inferiore aumenta a 121 b/min e si riduce a circa 100 b/min durante i mesi seguenti. Ad 1 anno il limite inferiore della norma è di 89 b/min. Questi valori si applicano ad un ECG registrato in stato di veglia quando la frequenza cardiaca viene misurata da due cicli respiratori.

**Cause.** Anomalie del sistema nervoso centrale, ipotermia, ipopituitarismo, aumento della pressione intracranica, meningiti, farmaci trasmessi dalla madre al lattante, ittero ostruttivo e febbre tifoide rappresentano cause di bradicardia sinusale. Di conseguenza, quando è presente bradicardia sinusale all'ECG di superficie devono essere escluse queste condizioni. L'ipotiroidismo è un'altra causa di bradicardia ed è spesso associato al cosiddetto "segno della moschea", un'onda T a forma di cupola simmetrica in assenza di segmento ST. Bradicardia sinusale transitoria è stata osservata in neonati di madri anti-Ro/SSA positive, specialmente in donne con lupus eritematoso o altre malattie connettivali.

Una frequenza cardiaca inferiore alla norma è stata descritta nei pazienti con LQTS, fenomeno che può essere evidente nel periodo neonatale<sup>16</sup>. Essa può talvolta rappresentare il primo segno della malattia durante il periodo fetale<sup>17</sup>.

*Work-up: un ECG Holter di 24 ore può essere utile per ulteriori valutazioni quando la frequenza cardiaca nel lattante si aggira intorno a 80-90 b/min all'ECG di superficie. Una valutazione delle condizioni cliniche sottostanti deve essere effettuata.*

**Altre bradicardie.** Le pause sinusali nei neonati possono durare da 800 a 1000 ms. Pause > 2 s sono anormali. Pause sinusali possono essere seguite da battiti di scappamento che originano dall'atrio o dalla giunzione AV. Occorre notare che anche i neonati sani possono presentare periodi di ritmo giunzionale, ossia una sequenza di QRS stretti non preceduti da onde P.

**Cause.** Lattanti con disfunzioni del sistema nervoso autonomo presentano un aumento del tono vagale e possono avere bradicardia sinusale o pause significative di alcuni secondi. Ciò si verifica generalmente durante l'allattamento, il sonno, la defecazione o altre situazioni di aumentato tono vagale.

Eventi apparentemente minacciosi per la vita (ALTE), descritti come perdita di coscienza accompagnati da pallore o ipotonia, sono stati messi in relazione con iperattività vagale che si può manifestare con pause sinusali o improvvisa bradicardia. Gli episodi di ALTE possono essere associati ad episodi di apnea o reflusso gastroesofageo che possono precedere marcata bradicardia.

I lattanti con LQTS non solo hanno tendenza ad avere bradicardia sinusale, ma possono presentare anche pause sinusali.

*Work-up: un ECG Holter di 24 ore può essere utile per la valutazione di bradicardia significativa. Lunghe pause secondarie ad un eccessivo tono vagale possono essere eliminate con l'uso di atropina e raramente richiedono il pacemaker. Deve essere intrapreso il trattamento delle malattie sottostanti.*

**Onda P.** Onde P anormali possono essere osservate in lattanti con ingrandimento atriale o nel caso in cui l'onda P non origini dal nodo del seno. Ritmi ectopici atriali originano più comunemente dall'atrio destro basso (da 0 a -90°), dall'atrio sinistro alto (+90° a +180°) o dall'atrio sinistro basso (+180° a +270°).

L'ingrandimento dell'atrio destro e/o ipertrofia provoca tipicamente un'onda P di ampiezza aumentata ma di durata normale. L'asse dell'onda P di solito rimane normale e l'effetto è meglio osservato in DII.

L'ingrandimento atriale sinistro e/o ipertrofia provoca tipicamente un'aumentata e prolungata deflessione terminale negativa dell'onda P in V<sub>1</sub> (durata generalmente accettata > 40 ms, ampiezza di 0.1 mV). L'ingrandimento atriale sinistro causa inoltre pronunciate "gobbe" dell'onda P in DII, anche se questo non è un segno specifico.

*Work-up: un ecocardiogramma deve essere eseguito se lo indicano le condizioni cliniche.*

**Conduzione atrioventricolare.** Durante una tachicardia atriale, è possibile osservare una conduzione 1/1, attraverso il nodo AV, con frequenze fino a 300 b/min.

**Blocco atrioventricolare completo (III grado).** Il blocco AV completo implica l'assenza completa di conduzione dall'atrio al ventricolo. L'ECG mostra normale attivazione atriale e complessi QRS dissociati, lenti e regolari. Blocco congenito completo si osserva nelle malformazioni cardiache congenite complesse<sup>18</sup>.

Circa uno ogni 15-20 000 nati vivi si presenta con blocco AV isolato. L'associazione fra blocco AV isolato neonatale e malattie connettivali materne è stata dimostrata ed è dovuta alla presenza di anticorpi anti-Ro/SSA e anti-La/SSB nelle madri. Quasi tutte le ma-

dri con bambini affetti hanno anticorpi circolanti. Tuttavia, solo il 2-5% delle donne con presenza nota di anticorpi avrà un primo figlio con blocco AV<sup>19</sup>. La mortalità nei pazienti con blocco AV neonatale è ancora elevata, specialmente durante i primi 3 mesi di vita<sup>20</sup>. Il blocco AV completo acquisito è raro nel neonato. Esso può essere secondario ad infezioni (miocardite virale, infezione HIV) o può essere connesso a tumori.

**Blocchi atrioventricolari di I e II grado.** I neonati possono presentare blocchi AV di I o II grado e sono stati riportati rari casi che dimostrano una progressione verso un blocco AV completo dopo la nascita in bambini con o senza disturbi della conduzione mediati da anticorpi<sup>21</sup>.

La LQTS è occasionalmente complicata da disturbi della conduzione AV, soprattutto blocco AV 2:1<sup>22,23</sup>. Un blocco AV funzionale può essere osservato nei neonati perché hanno una frequenza atriale elevata e l'onda P si manifesta all'interno dell'onda T molto prolungata. Sono stati dimostrati casi di blocco infra-Hissiano localizzato a livello di His-Purkinje<sup>24,25</sup>. Nonostante la disponibilità di diverse modalità di trattamento, incluso l'uso di alte dosi di betabloccanti associato a pacing, si verifica ancora una significativa mortalità.

Blocchi cardiaci associati a prolungamento dell'intervallo QT sono stati descritti in neonati e lattanti in terapia con cisapride. Blocchi di II grado dovuti a prolungamento dell'intervallo QT sono stati anche riportati in neonati prematuri durante l'uso di altri farmaci come diphemanil<sup>26</sup> o doxapram.

*Work-up: nei neonati con anomalie della conduzione AV deve essere valutata la storia clinica di malattie autoimmuni e la presenza di anticorpi materni (anti-Ro/SSA e anti-La/SSB). Quando i neonati hanno una conduzione AV anormale senza anticorpi materni, deve essere eseguito un ECG anche ai genitori e ai fratelli o alle sorelle (vedi anomalie intraventricolari). I neonati con blocco AV di I grado devono essere seguiti con l'esecuzione di ECG nei mesi successivi. Neonati e lattanti con blocco AV di II e III grado necessitano una completa valutazione del cardiologo pediatra, incluso un ecocardiogramma. L'unico trattamento efficace del blocco AV completo nei neonati sintomatici o con un ritmo di scappamento ventricolare basso è il pacemaker permanente.*

**Conduzione intraventricolare. Blocco di branca.** Blocchi completi di branca destra (BBD) e sinistra congeniti isolati sono molto rari nei neonati. Southall et al.<sup>27</sup> hanno riportato, in una popolazione di 3383 neonati apparentemente sani, un solo caso di BBD completo. Il classico quadro ECG dell'anomalia di Ebstein della valvola tricuspide è rappresentato da un intervallo PR prolungato e un BBD largo. L'emiblocco anteriore sinistro si osserva in associazione a malformazioni cardiache congenite come difetti del canale AV e atresia della tricuspide. Nelle gravi cardiomiopatie è

stata riportata interruzione della branca sinistra dovuta ad involuzione del ventricolo sinistro e/o del suo sistema di conduzione associata a prognosi negativa<sup>28</sup>.

Il blocco di branca ereditario è una malattia genetica autosomica dominante che è stata mappata in alcune famiglie sul braccio lungo del cromosoma 19<sup>29,30</sup>. Gli individui affetti hanno varie combinazioni di difetti congeniti come BBD o blocco di branca sinistra, deviazione destra o sinistra dell'asse QRS o blocco AV; il pattern r' può essere il preludio di un blocco di conduzione. Sono state descritte anomalie in pazienti di età < 15 giorni.

*Anomalie non specifiche della conduzione intraventricolare.* Le anomalie non specifiche della conduzione intraventricolare sono molto rare nei neonati e nei lattanti con cuore strutturalmente normale<sup>31</sup>. Possono essere manifestazioni di infiammazione nella miocardite o nell'endocardite.

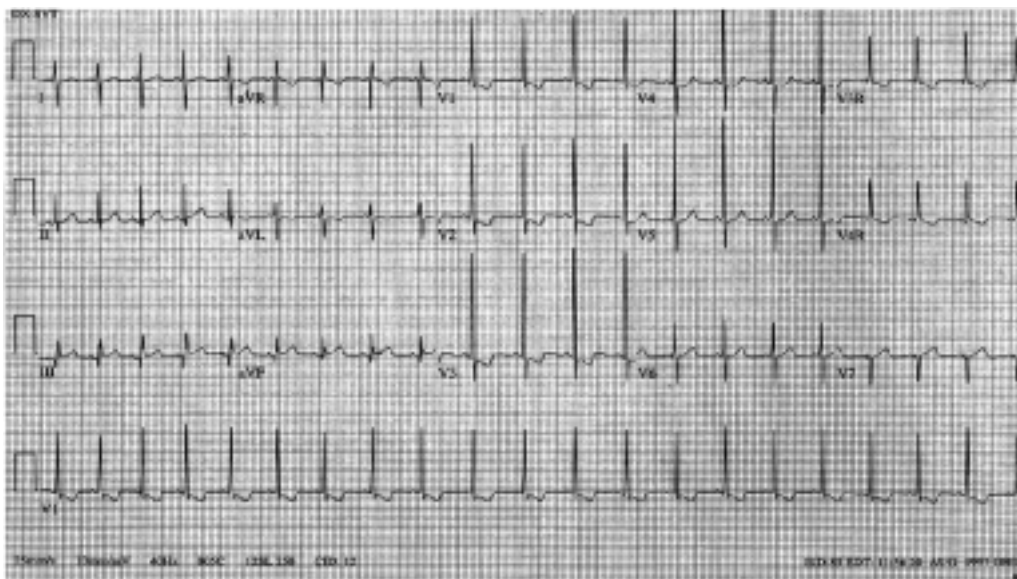
*Work-up: neonati e lattanti con anomalie della conduzione intraventricolare necessitano di una completa valutazione da parte del cardiologo pediatrico. Deve essere effettuata una valutazione delle possibili cause sottostanti. Un ECG deve essere eseguito anche ai genitori, ai fratelli e alle sorelle.*

*Sindrome di Wolff-Parkinson-White.* Il substrato anatomico della preeccitazione nella sindrome di Wolff-Parkinson-White (WPW) è una connessione muscolare diretta fra gli atri ed i ventricoli. Dal momento che le vie accessorie mostrano raramente conduzione decrementale, l'impulso elettrico è condotto prematuramente ai ventricoli e ciò determina un intervallo PR corto. La conduzione attraverso il nodo AV e la via accessoria risulta dalla collisione di due fronti di onde elettriche a livello del ventricolo, causando onde delta e di fusione del complesso QRS di durata prolungata.

La diagnosi di preeccitazione si basa solamente sui risultati dell'ECG di superficie (Fig. 2). La preeccitazione intermittente non è rara nei neonati e nei lattanti. A seconda della localizzazione della via accessoria, così come delle proprietà di conduzione del nodo AV, anche la preeccitazione costante può essere poco evidente ed essere visibile solo nelle derivazioni precordiali intermedie. Uno studio nei neonati ha indicato un'alta prevalenza della sindrome di WPW quando due delle quattro caratteristiche seguenti sono presenti: intervallo PR  $\leq 100$  ms, complesso QRS di durata  $> 80$  ms, mancanza di onda Q in  $V_6$  e deviazione assiale sinistra<sup>32</sup>. Intervalli PR corti vengono osservati anche nella mannosidiosi, nella malattia di Fabry e nella malattia di Pompe<sup>5</sup>. Una causa comune di intervallo PR corto in un cuore normale è un pacemaker atriale destro basso. In questo caso l'onda P è negativa in aVF e positiva o isoelettrica in DI. Il tempo di conduzione intratriale dall'atrio destro alto a quello basso è eliminato e pertanto l'intervallo PR può essere ridotto anche di 40 ms rispetto ai valori normali.

La prevalenza della sindrome di WPW nella popolazione pediatrica è stata stimata essere dello 0.15-0.3%<sup>33</sup> con un'incidenza di nuovi casi diagnosticati di circa 4 ogni 100 000 persone all'anno per tutti i gruppi di età<sup>34</sup>. I numeri, tuttavia, variano molto in base ai sintomi, all'età, al sesso e all'anatomia intracardiaca della popolazione studiata<sup>35,36</sup>. In bambini con malattia cardiaca strutturale, la prevalenza stimata è dello 0.33-0.5%<sup>37</sup>. L'anomalia di Ebstein della valvola tricuspide, la L-trasposizione dei grossi vasi, la cardiomiopatia ipertrofica ed i tumori cardiaci sono associati ad un'aumentata prevalenza di preeccitazione.

Corrispettivi clinici. Nella sindrome di WPW la tipica forma di tachicardia parossistica sopraventricolare (or-



**Figura 2.** ECG di un neonato che mostra lievi segni di sindrome di Wolff-Parkinson-White. Si notino le onde delta in  $V_5$  e  $V_6$  in assenza di onde Q.



todromica) risulta da un rientro anterogrado attraverso il nodo atrioventricolare e retrogrado attraverso la via accessoria.

Dato che la digossina riduce il periodo refrattario effettivo anterogrado della via accessoria e promuove una rapida conduzione AV durante flutter atriale o fibrillazione atriale, l'uso di digossina è controindicato a qualsiasi età<sup>38,39</sup>. Anche il verapamil deve essere evitato in quanto può aumentare la risposta ventricolare durante fibrillazione atriale in questi pazienti e può provocare collasso cardiovascolare nei lattanti e nei bambini.

L'incidenza di morte improvvisa nella sindrome da preeccitazione durante l'infanzia è stata stimata essere dello 0.5%<sup>34</sup> e l'arresto cardiaco può essere la presentazione iniziale nei bambini con preeccitazione<sup>35</sup>. Tuttavia, mancano dati sui neonati ed i lattanti. Uno studio eseguito su una serie di 90 neonati e lattanti con sindrome di WPW e tachicardia sopraventricolare (TSV) ha riportato morte improvvisa in 2 pazienti con cuore normale durante il follow-up. Entrambi i lattanti, tuttavia, erano stati trattati con digossina<sup>36</sup>.

Infine, i dati sull'occorrenza di tachicardia parossistica sopraventricolare nel corso della vita in neonati e lattanti con riscontro incidentale di preeccitazione all'ECG sono insufficienti.

*Work-up: una malattia cardiaca congenita è più frequente in lattanti e bambini con preeccitazione, con una prevalenza fino al 45% per quei lattanti con un quadro ECG caratterizzato da una via accessoria destra<sup>36</sup>. Di conseguenza, in ogni piccolo paziente con un quadro di preeccitazione all'ECG di superficie, si raccomanda di eseguire un ecocardiogramma completo bidimensionale per escludere anomalie intracardiache.*

*Lo studio delle proprietà di conduzione della via accessoria mediante stimolazione programmata transesofagea, cioè del periodo refrattario effettivo anterogrado e del minor intervallo RR con preeccitazione, può essere utile, in pazienti selezionati, per la stratificazione del rischio e la scelta terapeutica.*

**Asse ed ampiezza del QRS.** Un asse anormale implica un piano frontale medio del vettore QRS fuori dai limiti di normalità ed occorre tenere presente la relativa deviazione assiale destra osservata nel neonato normale.

Una deviazione assiale sinistra è presente in molte anomalie, incluso il difetto settale AV, il difetto settale ventricolare, l'atresia della tricuspide e la sindrome di WPW, ma può essere occasionalmente osservata in lattanti normali.

**Ipertrofia ventricolare destra.** L'ipertrofia ventricolare destra può essere sospettata per la presenza di un complesso QR in V<sub>1</sub>, un'onda T positiva in V<sub>1</sub> (normale nella prima settimana di vita), un'onda R di ampiezza aumentata in V<sub>1</sub> e un'onda S di ampiezza aumentata in V<sub>6</sub> (secondo i criteri di Davignon et al.). La sensibilità e la specificità non sono state valutate nel neonato. Il quadro QR è comunemente osservato nelle lesioni conge-

nite da sovraccarico di pressione. Il quadro rSR' si osserva nelle lesioni da sovraccarico di volume.

**Ipertrofia ventricolare sinistra.** La capacità di individuare l'ipertrofia ventricolare sinistra all'ECG è minore di quanto venga generalmente riconosciuto e non è stata specificatamente studiata nel neonato. L'ipertrofia ventricolare sinistra provoca incremento dei voltaggi di sinistra. Garson<sup>5</sup> ha individuato nelle anomalie dell'onda T in V<sub>5</sub> e V<sub>6</sub>, nell'aumento di ampiezza dell'onda R in V<sub>6</sub>, nell'aumento di ampiezza dell'onda S in V<sub>1</sub> (secondo i criteri di Davignon et al.), e in una combinazione di queste ultime due variabili, i segni ECG più utili nei bambini. Le malattie con shunt destro-sinistro possono provocare ipertrofia ventricolare sinistra, che può essere associata ad ipertrofia ventricolare destra e manifestarsi come ipertrofia biventricolare. L'ipertrofia ventricolare sinistra nel neonato può essere attenuata dalla normale predominanza di destra. Il cuore prematuro normale può non avere sviluppato la predominanza destra, specialmente se inferiore alle 28 settimane di gestazione, e può quindi essere presente una predominanza ventricolare sinistra.

**Ridotti voltaggi del QRS.** Nelle derivazioni periferiche l'ampiezza totale di R + S ≤ 0.5 mV può essere indicativa di miocardite o cardiomiopatia.

*Work up: deve essere eseguita una valutazione delle possibili cause sottostanti. Un ecocardiogramma deve essere eseguito se clinicamente indicato.*

**Ripolarizzazione ventricolare.** C'è un semplice motivo per cui l'analisi delle anomalie della ripolarizzazione ventricolare è clinicamente importante: la loro presenza potrebbe essere il segno di un rischio significativo di aritmie minacciose per la vita. È stato dimostrato che i neonati con intervallo QTc prolungato (> 440 ms) al quarto giorno di vita hanno un rischio aumentato di morte improvvisa<sup>1</sup>. Alcune di queste morti improvvise sono state precedentemente classificate come sindrome della morte improvvisa del lattante. D'altro canto, la presenza di fattori confondenti – soprattutto le ambiguità nella loro classificazione – richiede cautela nel formulare diagnosi azzardate che comportano necessità di terapia e considerevole ansia dei genitori.

La ripolarizzazione ventricolare può essere valutata all'ECG di superficie misurando la durata dell'intervallo QT e analizzando la morfologia del tratto ST e dell'onda T. Le misurazioni dell'intervallo QT dovrebbero essere eseguite manualmente.

È importante ricordare che la durata del QT può cambiare nel tempo. Di conseguenza, è raccomandabile ripetere l'ECG in quei lattanti in cui è stato trovato un QTc prolungato al primo ECG. Nonostante esistano eccezioni, più prolungato è l'intervallo QTc, maggiore è la probabilità della sua importanza clinica. Un QTc vicino a 500 ms implica una chiara anomalia pur tenendo conto dei potenziali errori di misurazione.

*Prolungamento dell'intervallo QT: diagnosi differenziale.* Disturbi elettrolitici sono piuttosto comuni e possono causare prolungamento dell'intervallo QT. Fra questi, l'ipocalcemia (< 7.5 mg/dl) usualmente produce un caratteristico prolungamento del tratto ST. L'ipopotassiemia e l'ipomagnesemia, che spesso si incontrano nei lattanti che hanno avuto vomito o diarrea, di solito riducono l'ampiezza dell'onda T e aumentano quella dell'onda U. Anomalie del sistema nervoso centrale possono provocare QT prolungato e inversione dell'onda T.

Alcuni farmaci comunemente utilizzati nel periodo neonatale e nel lattante possono indurre un prolungamento dell'intervallo QT; fra questi vi sono gli antibiotici macrolidi come spiramicina<sup>40</sup>, eritromicina, claritromicina e il trimetoprim. I procinetici come la cisapride sono stati definitivamente associati a prolungamento dell'intervallo QT. Tutti questi farmaci condividono un'azione: bloccano  $I_{Kr}$ , una delle correnti ioniche coinvolte nel controllo della ripolarizzazione ventricolare.

I neonati nati da madri con malattie autoimmuni e positive agli anticorpi anti-Ro/SSA possono presentare anche un prolungamento dell'intervallo QT, talvolta con valori di QTc > 500 ms<sup>41</sup>, generalmente transitorio e che scompare dal sesto mese di vita, in concomitanza con la scomparsa degli anticorpi anti-Ro/SSA.

Infine, alcuni neonati con intervallo QT prolungato possono essere affetti da LQTS congenita. Questa possibilità deve essere attentamente valutata per le sue implicazioni nella gestione clinica.

*Sindrome del QT lungo.* La LQTS, la cui prevalenza sembra essere vicina a 1/3000-1/5000, è caratterizzata dall'insorgenza di episodi sincopali dovuti a tachicardie ventricolari (TV) tipo torsioni di punta e da un elevato rischio di morte cardiaca improvvisa in pazienti non trattati<sup>42</sup>. È importante sottolineare che in circa il 12% dei pazienti con LQTS la morte improvvisa è la prima manifestazione della malattia e nel 4% avviene nel primo anno di vita<sup>42</sup>. Sono sufficienti questi dati per rendere obbligatorio il trattamento di tutti i pazienti diagnosticati come affetti, anche in assenza di sintomi. La LQTS è una malattia genetica dovuta a mutazioni di diversi geni tutti codificanti le correnti ioniche (potassio e sodio) coinvolte nel controllo della ripolarizzazione ventricolare. Nella maggior parte dei casi diversi membri della stessa famiglia sono portatori dei geni mutati. Nella LQTS esiste una bassa penetranza e ciò significa che i portatori dei geni mutati possono non mostrare il fenotipo clinico e possono avere un intervallo QT normale<sup>43</sup>. Pertanto, un QT normale nei genitori non esclude una LQTS familiare. Inoltre, circa il 30% dei casi sono dovuti a mutazioni *de novo*, il che implica genitori non affetti e nessuna storia familiare. Mutazioni LQTS *de novo* sono state dimostrate in lattanti vittime di arresto cardiaco e morte improvvisa diagnosticate come sindrome della morte improvvisa del lattante<sup>2,44,45</sup>. Sono relativamente pochi i pazienti con LQTS che presentano eventi cardiaci durante il primo

anno di vita, mentre la maggior parte diventa sintomatica più tardi, sia durante l'infanzia che l'adolescenza a seconda dei sottogruppi genetici<sup>46</sup>. Di conseguenza, il trattamento deve continuare. I betabloccanti sono la terapia di prima scelta nella LQTS e sono efficaci nel prevenire le recidive nell'80% dei pazienti già sintomatici; esistono vari gradi di protezione a seconda dei sottogruppi genetici<sup>46</sup>. Se i betabloccanti non sono in grado di prevenire nuovi eventi cardiaci, terapie farmacologiche addizionali, simpaticectomia cardiaca sinistra, pacemaker o defibrillatore cardiaco impiantabile devono essere presi in considerazione in base all'evidenza e considerando le dimensioni corporee.

La figura 3 mostra il tracciato ECG di neonati con LQTS.

*Work-up:* è stato stabilito che la probabilità di avere LQTS aumenta con l'aumentare del QTc; tuttavia, dal momento che una piccola percentuale di pazienti con LQTS ha un QTc < 440 ms<sup>47</sup>, la correlazione fra QT prolungato e presenza della sindrome non è assoluta. Pertanto, queste devono essere considerate linee guida basate sull'esperienza e sulla conoscenza corrente, ed è probabile che debbano essere aggiornate frequentemente. Data la potenziale pericolosità della malattia, quando la diagnosi di LQTS è probabile, si raccomanda di inviare al più presto questi lattanti da uno specialista.

- Primo ECG: QTc > 440 ms, il limite superiore della norma.

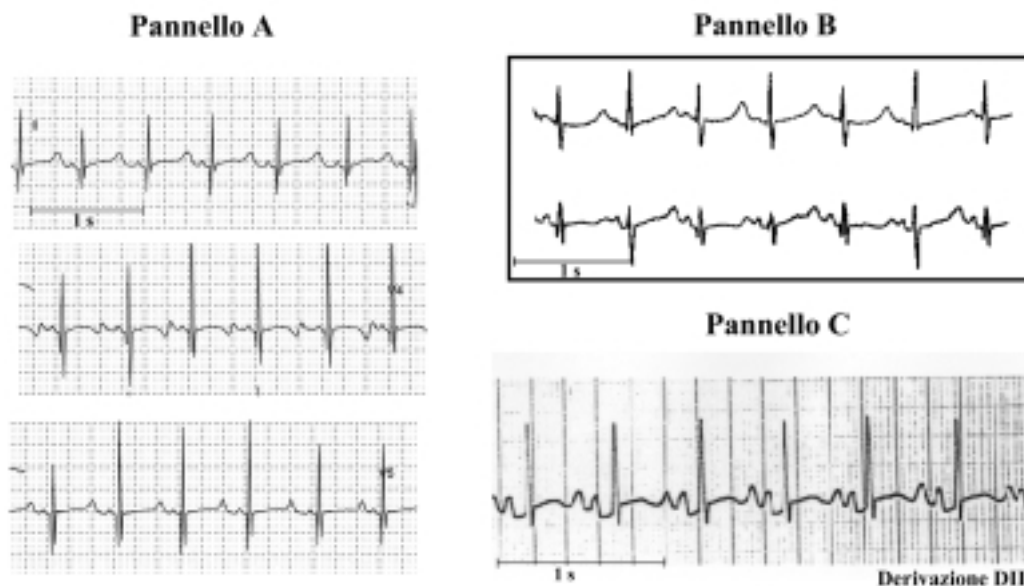
Escludere altre cause di prolungamento acquisito dell'intervallo QT e raccogliere una dettagliata storia familiare per la possibilità di LQTS. Episodi di morte improvvisa precoce, perdita di coscienza o crisi epilettiche in famiglia devono fare considerare la possibilità di LQTS. L'ECG deve essere ripetuto dopo pochi giorni per confermare l'anomalia. La gestione clinica successiva dipende da: 1) presenza o assenza di storia familiare suggestiva di LQTS e 2) grado di prolungamento dell'intervallo QT. La presenza di aritmie ventricolari complesse può avere un'ulteriore importanza. Il seguente approccio per gradi riguarda i lattanti con e senza una storia familiare di LQTS (Fig. 4). Se la storia familiare è positiva, essendo LQTS una malattia autosomica dominante, il lattante avrà una probabilità del 50% di essere affetto e dovranno essere seguite le complete procedure diagnostiche come avviene sempre nelle famiglie con LQTS.

- Il secondo ECG è normale.

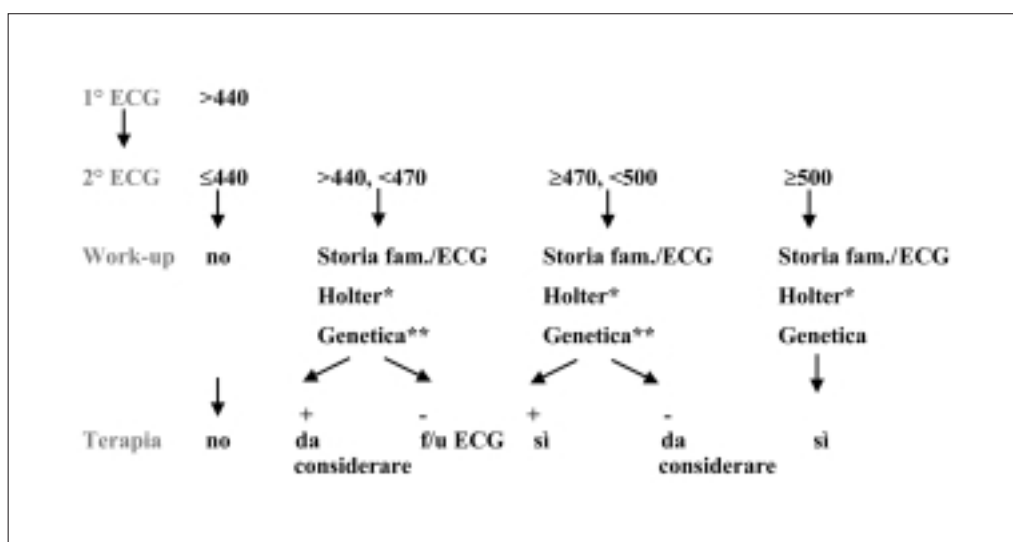
Se il primo QTc era < 470 ms, archiviare il caso. Se il primo QTc era ≥ 470 ms, programmare un terzo ECG dopo 1-2 mesi per maggior sicurezza.

- Il secondo ECG mostra un QTc fra 440 e 470 ms.

In questi casi di persistente prolungamento borderline dell'intervallo QT, occorre controllare gli elettroliti, inclusi calcio e magnesio. È inoltre necessario raccogliere la storia clinica per malattie autoimmuni ed effettuare i dosaggi plasmatici di anticorpi materni (anti-Ro/SSA e anti-SSB/La). La valutazione della



**Figura 3.** Tracciato ECG di tre neonati con sindrome del QT lungo diagnosticata nei primi mesi di vita. Sono state identificate mutazioni a livello del gene del canale del potassio KvLQTS (pannello A) e del gene del canale del sodio SCN5A (pannello B). Il pannello B è stato modificato da Schwartz et al.<sup>44</sup>.



**Figura 4.** Diagramma per la gestione dell'intervallo QT prolungato. Gli elettroliti, l'ecocardiogramma e l'ecografia transfontanellare sono raccomandate nelle appropriate situazioni cliniche. In casi di positività allo screening genetico e QTc > 440 ms, la terapia è indicata. \* vedi testo; \*\* in caso di storia familiare positiva per sindrome del QT lungo.

morfologia dell'onda T può essere utile: per esempio, la presenza di "gobbe" sull'onda T nelle derivazioni precordiali suggerisce ulteriormente la possibilità di LQTS<sup>48</sup>. ECG devono essere registrati inoltre nei genitori, nei fratelli e nelle sorelle del neonato.

In assenza di storia familiare di LQTS, di sintomi o di aritmie, deve essere eseguito un ECG Holter di 24 ore per individuare alternanza dell'onda T, aritmie ventricolari complesse o QTc marcatamente prolungato e l'ECG dovrà essere periodicamente controllato durante il primo anno. Non è raccomandato attualmente alcun trattamento. Con una storia familiare positiva, la probabilità di LQTS diventa alta. Le ulteriori procedu-

re diagnostiche (ECG Holter di 24 ore, ecocardiogramma e screening genetico) devono essere eseguite e può essere considerata la terapia.

• Il secondo ECG mostra un QTc ≥ 470 e < 500 ms.

Tutte le procedure diagnostiche precedentemente descritte devono essere eseguite e un terzo ECG deve essere programmato entro 1 mese. Nel caso di storia familiare positiva, deve essere iniziata la terapia. Anche senza storia familiare, deve essere considerata la possibilità di una terapia.

Anche nei lattanti con un QTc molto prolungato nel primo mese di vita l'ECG può normalizzarsi. Se i successivi ECG e le procedure diagnostiche non conferma-

no la presenza di LQTS è logico sospendere in modo progressivo la terapia e tornare a controlli periodici.

- Il secondo ECG mostra un  $QTc \geq 500$  ms.

È molto probabile che i lattanti con  $ECG \geq 500$  ms siano affetti da LQTS e diventino sintomatici. Tutte le procedure diagnostiche precedentemente descritte devono essere eseguite e questi lattanti devono essere trattati.

**Rischio più elevato.** La presenza di un  $QTc$  vicino a 600 ms, o di alternanza dell'onda T, o di blocco AV 2:1 secondario a marcato prolungamento dell'intervallo QT, o di deficit uditivo si associa ad un rischio estremamente elevato<sup>47,49</sup>.

**Sovraslivellamento del tratto ST. Cause.** Ci sono varie cause di sovraslivellamento del tratto ST nel lattante. La più frequente è la pericardite. Cause meno frequenti di sovraslivellamento del tratto ST con o senza anomalie dell'onda T sono l'iperpotassiemia, le emorragie intracraniche, il pneumotorace e il pneumopericardio o una lesione subepicardica dovuta ad anomalia dell'arteria coronaria sinistra o alla malattia di Kawasaki con coinvolgimento cardiaco. Quando un'anomalia dell'arteria coronaria sinistra o, più frequentemente, la malattia di Kawasaki, provocano un infarto miocardico, vi può essere anche un prolungamento dell'intervallo QT.

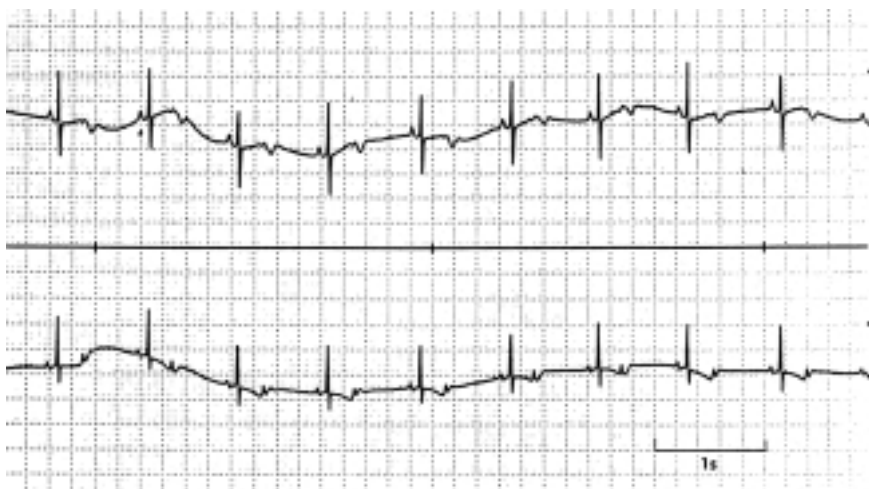Un sovraslivellamento del tratto ST associato a BBD nelle derivazioni precordiali destre ( $V_1$  e  $V_2$ ) è il tipico segno della sindrome di Brugada, una malattia genetica associata ad alta incidenza di morte improvvisa secondaria a fibrillazione ventricolare, in assenza di anomalie cardiache strutturali<sup>50</sup>. Il sovraslivellamento del tratto ST è tipicamente discendente o "calante" ed è seguito da un'onda T negativa, a differenza della sindrome della ripolarizzazione precoce dove il tratto ST sovraslivellato ha una concavità verso l'alto, è confinata nelle derivazioni precordiali intermedie ed è associa-

ta ad onda T positiva. La diagnosi di sindrome di Brugada è resa difficoltosa dalla natura intermittente dell'anomalia ECG in quanto nel 40% dei casi essa può transitoriamente normalizzarsi. Rari casi di sindrome di Brugada sono stati descritti nel lattante<sup>51,52</sup>.

**Work-up:** se viene identificata una causa sottostante, essa deve essere trattata. Se si sospetta la sindrome di Brugada occorre raccogliere un'accurata storia familiare ed eseguire un ECG Holter di 24 ore; il paziente deve essere inviato da uno specialista.

**Aritmie atriali e ventricolari. Atriali/giunzionali.**

**Battiti prematuri atriali.** Un battito atriale prematuro è un'onda P prematura. I battiti atriali prematuri hanno usualmente una diversa morfologia ed un diverso vettore medio rispetto alle onde P sinusali. Durante ritmo sinusale regolare con normale frequenza cardiaca un'onda P che si osserva prima della successiva onda P attesa è un battito atriale prematuro. Un battito atriale prematuro può essere condotto ai ventricoli normalmente o con aberrazione ventricolare o non venire condotto ed essere "bloccato". Occasionalmente, battiti atriali prematuri bloccati si verificano a ciclo bigemino, generando il cosiddetto "bigeminismo atriale bloccato". Questo ritmo simula la bradicardia sinusale; è importante esaminare attentamente l'onda T per identificare onde P bloccate (Fig. 5). Nei lattanti, essendo simili i periodi refrattari delle branche, i battiti atriali prematuri possono essere condotti sia con BBD che con aberranza della branca sinistra. È relativamente comune nello stesso tracciato vedere battiti atriali prematuri condotti normalmente, con aberranza e bloccati. È relativamente poco comune per un lattante avere sia battiti prematuri atriali che ventricolari, sebbene ciò possa accadere. Pertanto, in un lattante con onde P premature e complessi QRS larghi nello stesso tracciato, occorre ricercare attentamente le onde P premature che precedono il QRS largo prima di formulare la dia-



**Figura 5.** Tracciato ECG di un neonato con bigeminismo atriale bloccato che simula bradicardia sinusale. Esaminando le onde T si nota la presenza di onde P bloccate.

gnosi di battiti prematuri atriali e ventricolari nello stesso tracciato.

*Work-up:* nei pazienti con frequenti battiti prematuri atriali può essere eseguito un ulteriore ECG ad 1 mese. Lunghi periodi di bigeminismo atriale bloccato possono simulare bradicardia sinusale. La distinzione è importante dal momento che il bigeminismo atriale bloccato è più frequentemente benigno mentre la grave bradicardia sinusale si può associare a malattie sistemiche.

**Tachicardia sopraventricolare.** La TSV è una tachiaritmia rapida e regolare dovuta a un meccanismo anomalo che origina in prossimità della biforcazione del fascio di His e che non ha la morfologia del flutter atriale. Questa definizione di TSV esclude in modo specifico la tachicardia sinusale (Tab. II) e QRS prematuri larghi. Il tipico lattante con TSV ha un intervallo RR estremamente regolare dopo i primi 20-30 battiti, le frequenze sono spesso maggiori di 230 b/min, usualmente di 260-300 b/min. Nel 60% dei casi le onde P sono visibili, ma quasi sempre hanno una diversa morfologia da quelle sinusali. Inoltre, nel 90% dei lattanti e bambini con TSV il complesso QRS è stretto e solo nel 3% esso è diverso da quello sinusale. Pertanto, una persistente aberrazione della TSV nei lattanti è estremamente rara, implicando una diagnosi di TV nella maggioranza dei casi in cui il complesso QRS sia diverso da quello sinusale. In rarissimi casi di TSV nei lattanti si possono osservare tachicardia atriale con blocco AV o tachicardia giunzionale con dissociazione AV.

*Work-up:* è importante documentare la TSV con un ECG a 12 derivazioni prima di tentare una conversio-

ne del ritmo, a meno che il lattante sia in condizioni critiche. Dopo ripristino del ritmo sinusale occorre verificare l'eventuale presenza di sindrome di WPW all'ECG a 12 derivazioni. Il trattamento per prevenire ulteriori episodi di TSV nel lattante è generalmente raccomandato. Un ecocardiogramma è indicato per determinare la funzione ventricolare o la presenza di malattia congenita cardiaca.

**Flutter atriale.** Il flutter atriale è caratterizzato da una forma rapida e regolare di depolarizzazione atriale, l'"onda di flutter". La morfologia a dente di sega è simile a quella dell'adulto; tuttavia, la durata delle onde di flutter è generalmente di 0.09 a 0.18 s con frequenza atriale nei lattanti di 300-500 b/min. Generalmente c'è una conduzione AV variabile da 1:1 a 4:1 che determina un frequenza ventricolare irregolare. Il complesso QRS è di solito uguale a quello del ritmo sinusale anche se possono esserci occasionalmente aberranze (Tab. II). A causa dell'occasionale associazione con la sindrome di WPW, occorre ricercare specificatamente questo segno. Altri tipi di aritmie sopraventricolari come la fibrillazione atriale o la tachicardia multifocale sono estremamente rare nel neonato.

*Work-up:* la conversione in ritmo sinusale deve essere tentata. Un ecocardiogramma è utile per determinare la funzione ventricolare e la possibile presenza di malattia congenita cardiaca.

**Aritmie ventricolari. Battiti prematuri ventricolari.** Un battito prematuro ventricolare si manifesta all'ECG di superficie come un QRS prematuro anomalo (diverso

**Tabella II.** Come distinguere le tachiaritmie nei bambini.

	Tachicardia sinusale	TSV	Flutter atriale	TV
Storia clinica	Sepsi, febbre, disidratazione, ecc.	Generalmente normale	La maggior parte ha un cuore normale	Molti hanno un cuore anormale
Frequenza cardiaca	Quasi sempre < 230 b/min	Quasi sempre 260-300 b/min	Atriale 300-500 b/min. Ventricolare: conduzione da 1:1 a 4:1	200-500 b/min
Variazione dell'intervallo RR	Considerando alcuni secondi può allungarsi e accorciarsi	Dopo i primi 10-20 battiti, estremamente regolare	Ci può essere blocco variabile (1:1, 2:1, 3:1) che da origine a frequenze ventricolari diverse	Piccole variazioni considerando vari battiti
Asse dell'onda P	Come nel ritmo sinusale, onde P quasi sempre visibili	Nel 60% onde P visibili; le onde P non appaiono come le onde P sinusali	"Onde di flutter" (più facilmente osservabili in DII, DIII, aVF, V <sub>1</sub> )	Possono esserci onde P sinusali visibili e senza relazione con la TV (dissociazione AV); onde P retrograde; onde P non visibili
QRS	Quasi sempre come nel ritmo sinusale lento	Dopo i primi 10-20 battiti, quasi sempre come nel ritmo sinusale	Generalmente come nel ritmo sinusale, occasionalmente si possono osservare dei battiti diversi dai sinusali	Diverso dal ritmo sinusale (ma non necessariamente "largo")

AV = atrioventricolare; TSV = tachicardia sopraventricolare; TV = tachicardia ventricolare.

dal QRS sinusale) che non è preceduto da un'onda P prematura. È importante riconoscere che nei lattanti la durata del QRS può essere normale – o leggermente prolungata (ad esempio < 0.08 s) – ma se il complesso ha una diversa morfologia da quella sinusale e non è preceduto da un'onda P prematura, la diagnosi è di battito prematuro ventricolare. La relazione fra la morfologia e la sede di origine non è sufficiente per predire quale ventricolo causi l'aritmia. Non è inoltre possibile distinguere battiti prematuri ventricolari da battiti prematuri atriali condotti con aberranza sulla base della morfologia del QRS.

*Work-up: l'intervallo QT deve essere misurato attentamente durante periodi di ritmo sinusale (vedi la sezione sulle anomalie della ripolarizzazione). Nelle aritmie ventricolari complesse può essere utile un ECG Holter di 24 ore. Un ecocardiogramma può essere eseguito per determinare la funzione ventricolare o anomalie strutturali. Occasionalmente, farmaci che causano aritmie ventricolari possono essere trasmessi durante la gravidanza o nel periodo post-natale attraverso il latte materno.*

**Tachicardia ventricolare.** La TV è una serie di tre o più complessi ripetitivi che originano dal ventricolo. I complessi sono pertanto diversi dal QRS normale del paziente e di solito la durata del QRS è prolungata per l'età del paziente ( $\geq 0.9$  s nei lattanti). Si tratta quindi di una tachicardia a "QRS largo". Tuttavia, i lattanti possono avere una durata del QRS durante TV < 0.9 s, ma con morfologia chiaramente diversa dal complesso sinusale (Tab. II). La specifica morfologia del QRS non è generalmente di aiuto per distinguere la TV dalla TSV condotta con aberranza. Tuttavia, la TSV nei lattanti con un QRS diverso oltre i primi 10-20 battiti è rara e pertanto, in tale situazione, la diagnosi di TV deve essere fortemente presa in considerazione. Nei lattanti, la frequenza della TV può essere di 200-500 b/min e vi può essere una lieve variazione dell'intervallo RR per alcuni battiti. Le onde P sinusali possono essere visibili e senza relazione con la TV (dissociazione AV) e si possono osservare onde P retrograde, onde P non visibili, battiti di fusione e di cattura. La diagnosi di TV deve essere fortemente presa in considerazione se il paziente, durante il periodo di ritmo sinusale, ha battiti ventricolari prematuri con una morfologia simile alla tachiaritmia.

*Work-up: una sottostante anomalia cardiaca o del sistema nervoso centrale può essere rilevata nei lattanti con TV. L'intervallo QT deve essere misurato attentamente (vedi la sezione sulle anomalie della ripolarizzazione), devono essere eseguiti un ECG Holter di 24 ore e un ecocardiogramma. Il trattamento è generalmente indicato.*

**Ritmo idioventricolare accelerato.** Il ritmo idioventricolare accelerato è anche conosciuto come "TV lenta" – generalmente la frequenza è < 200 b/min. Esso si ve-

rifica di solito ad una frequenza simile a quella sinusale del lattante ed i ritmi tendono ad alternarsi.

*Work-up: anche se questi lattanti hanno molto frequentemente un cuore normale, è indicata un' valutazione simile a quella per la TV.*

## Conclusioni

L'obiettivo principale del presente documento è di fornire ai cardiologi che lavorano con gli adulti un pratico approccio all'elettrocardiografia neonatale, e ai pediatri ed ai neonatologi uno strumento che faciliti la loro interazione con i temi cardiologici. Vi sono importanti differenze fra gli ECG neonatali e quelli degli adulti. Quando un cardiologo esamina l'ECG di un lattante apparentemente normale e sano l'attenzione deve concentrarsi sulla distinzione fra quadri che non provocano allarme e quelli che richiedono un'azione o ulteriori accertamenti. Fornire gli strumenti per operare tale distinzione è ciò che i membri della Task Force hanno tentato di fare e, quando possibile o appropriato, hanno anche suggerito alcuni comportamenti di gestione clinica. Questo documento non intende essere esaustivo o sostituire i libri di testo sull'ECG pediatrico e neonatale.

## Ringraziamenti

Questo testo è stato revisionato dai membri del Comitato ESC per le Linee Guida: Werner Klein (Presidente), Maria Angeles Alonso, Gianfranco Mazzotta, Karina Blomström Lundqvist. Gli autori ringraziano Karine Goulene per la traduzione dall'inglese all'italiano e Pinuccia De Tomasi per l'esperto supporto editoriale nella preparazione del manoscritto originale.

## Bibliografia

1. Schwartz PJ, Stramba-Badiale M, Segantini A, et al. Prolongation of the QT interval and the sudden infant death syndrome. *N Engl J Med* 1998; 338: 1709-14.
2. Schwartz PJ, Priori SG, Bloise R, et al. Molecular diagnosis in a child with sudden infant death syndrome. *Lancet* 2001; 358: 1342-3.
3. Davignon A, Rautaharju P, Boisselle E, Soumis F, Megelas M, Choquette A. Normal ECG standards for infants and children. *Pediatr Cardiol* 1979; 1: 123-52.
4. Rijnbeek PR, Witsenburg M, Schrama E, Hess J, Kors JA. New normal limits for the paediatric electrocardiogram. *Eur Heart J* 2001; 22: 702-11.
5. Garson A Jr. Electrocardiography. In: Garson A Jr, Bricker JT, Fisher DJ, Neish SR, eds. *The science and practice of paediatric cardiology*. 2nd edition. Baltimore, MD: Williams & Wilkins, 1998: 713-88.
6. Toppel M. Interpretation of electrocardiograms in infants and children. *Images Paediatr Cardiol* 1999; 1: 3-13 available at <http://www.health.gov.mt/impaedcard/issue/issue1/ecg1/ecg1.htm#top>

7. Garson A Jr. Clinically significant differences between the "old" analog and the "new" digital electrocardiograms. *Am Heart J* 1987; 114 (Part 1): 194-7.
8. Rijnbeek PR, Kors JA, Witsenburg M. Minimum bandwidth requirements for recording of paediatric electrocardiograms. *Circulation* 2001; 104: 3087-90.
9. Yamamoto H, Miyahara H, Domae A. Is a higher sampling rate desirable in the computer processing of the paediatric electrocardiogram? *J Electrocardiol* 1987; 20: 321-8.
10. Macfarlane PW, Coleman EN, Pomphrey EO, McLaughlin S, Houston A, Aitchison T. Normal limits of the high-fidelity paediatric ECG. Preliminary observations. *J Electrocardiol* 1989; 22 (Suppl): 162-8.
11. Bailey JJ, Berson AS, Garson A Jr, et al. Recommendations for standardization and specifications in automated electrocardiography: bandwidth and digital signal processing. A report for health professionals by an ad hoc Writing Group of the Committee on Electrocardiography and Cardiac Electrophysiology of the Council on Clinical Cardiology, American Heart Association. *Circulation* 1990; 81: 730-9.
12. Stramba-Badiale M, Lazzarotti M, Schwartz PJ. Development of cardiac innervation, ventricular fibrillation, and sudden infant death syndrome. *Am J Physiol* 1992; 263: H1514-H1522.
13. Thomaidis C, Varlamis G, Karamperis S. Comparative study of the electrocardiograms of healthy full-term and premature newborns. *Acta Paediatr Scand* 1988; 77: 653-7.
14. Stramba-Badiale M, Spagnolo D, Bosi G, Schwartz PJ. Are gender differences in QTc present at birth? MISNES Investigators. Multicenter Italian Study on Neonatal Electrocardiography and Sudden Infant Death Syndrome. *Am J Cardiol* 1995; 75: 1277-8.
15. Schwartz PJ, Montemarlo M, Facchini M, et al. The QT interval throughout the first 6 months of life: a prospective study. *Circulation* 1982; 66: 496-501.
16. Vincent GM. Heart rate of Romano-Ward syndrome patients. *Am Heart J* 1986; 112: 61-4.
17. Hofbeck M, Ulmer H, Beinder E, Sieber E, Singer H. Prenatal findings in patients with prolonged QT interval in the neonatal period. *Heart* 1997; 77: 198-204.
18. Ho SY, Fagg N, Anderson RH, Cook A, Allan L. Disposition of the atrioventricular conduction tissues in the heart with isomerism of the atrial appendages: its relation to congenital complete heart block. *J Am Coll Cardiol* 1992; 20: 904-10.
19. Brucato A, Frassi M, Franceschini F, et al. Risk of congenital complete heart block in newborns of mothers with anti-Ro/SSA antibodies detected by counterimmunoelectrophoresis: a prospective study of 100 women. *Arthritis Rheum* 2001; 44: 1832-5.
20. Buyon JP, Hiebert R, Copel J, et al. Autoimmune-associated congenital heart block: demographics, mortality, morbidity and recurrence rates obtained from a national neonatal lupus registry. *J Am Coll Cardiol* 1998; 31: 1658-66.
21. Geggel RL, Tucker L, Szer I. Postnatal progression from second- to third-degree heart block in neonatal lupus syndrome. *J Pediatr* 1988; 113: 1049-52.
22. Trippel DL, Parsons MK, Gillette PC. Infants with long-QT syndrome and 2:1 atrioventricular block. *Am Heart J* 1995; 130: 1130-4.
23. Gorgels APM, Al Fadley F, Zaman L, Kantoch MJ, Al Halees Z. The long QT syndrome with impaired atrioventricular conduction: a malignant variant in infants. *J Cardiovasc Electrophysiol* 1998; 9: 1225-32.
24. Van Hare GF, Franz MR, Roge C, Scheinman MM. Persistent functional atrioventricular block in two patients with prolonged QT intervals: elucidation of the mechanism of block. *Pacing Clin Electrophysiol* 1990; 13: 608-18.
25. Lupoglazoff JM, Cheav T, Baroudi G, et al. Homozygous SCN5A mutation in long QT syndrome with functional two-to-one atrioventricular block. *Circ Res* 2001; 89: E16-E21.
26. Villain E, Kachaner J, Le Bidois J, et al. Bloc auriculo-ventriculaire partiel et allongement de QT chez quatre prématurés recevant du diphémanil. *Arch Fr Pédiatr* 1990; 47: 33-5.
27. Southall DP, Johnson AM, Shinebourne EA, Johnston PG, Vulliamy DG. Frequency and outcome of disorders of cardiac rhythm and conduction in a population of newborn infants. *Pediatrics* 1981; 68: 58-66.
28. Cnota JF, Samson RA. Left bundle branch block in infants with dilated cardiomyopathy conveys a poor prognosis. *Cardiol Young* 1999; 9: 55-7.
29. Stephan E, de Meeus A, Bouvagnet P. Hereditary bundle branch defect: right bundle branch blocks of different causes have different morphologic characteristics. *Am Heart J* 1997; 133: 249-56.
30. Brink PA, Ferreira A, Moolman JC, Weymar HW, van der Merwe PL, Corfield VA. Gene for progressive familial heart block type I maps to chromosome 19q13. *Circulation* 1995; 91: 1633-40.
31. Ewing LL. Intraventricular conduction disturbances in children. *Prog Pediatr Cardiol* 1994; 4: 11-9.
32. Perry JC, Giuffre RM, Garson A. Clues to the electrocardiographic diagnosis of subtle Wolff-Parkinson-White syndrome. *J Pediatr* 1990; 117: 871-5.
33. Sorbo MD, Buja GF, Miorelli M, et al. The prevalence of the Wolff-Parkinson-White syndrome in a population of 116 542 young males. *G Ital Cardiol* 1995; 25: 681-7.
34. Munger TM, Packer DL, Hammill SC, et al. A population study of the natural history of Wolff-Parkinson-White syndrome in Olmsted County, Minnesota, 1953-1989. *Circulation* 1993; 87: 866-73.
35. Paul T, Guccione P, Garson A Jr. Relation of syncope in young patients with Wolff-Parkinson-White syndrome to rapid ventricular response during atrial fibrillation. *Am J Cardiol* 1990; 65: 318-21.
36. Deal BJ, Keane JF, Gillette PC, Garson A. Wolff-Parkinson-White syndrome and supraventricular tachycardia during infancy: management and follow-up. *J Am Coll Cardiol* 1985; 5: 130-5.
37. Perry JC, Garson A. Supraventricular tachycardia due to Wolff-Parkinson-White syndrome in children: early disappearance and late recurrence. *J Am Coll Cardiol* 1990; 16: 1215-20.
38. Saul JP, Walsh EP, Triedman JK. Mechanisms and therapy of complex arrhythmias in paediatric patients. *J Cardiovasc Electrophysiol* 1995; 6: 1129-48.
39. Villain E, Bonnet D, Acar P, Aggoun Y, Sidi D, Kachaner J. Recommendations for the treatment of recurrent supraventricular tachycardia in infants. *Arch Pediatr* 1998; 5: 133-8.
40. Stramba-Badiale M, Nador F, Porta N, et al. QT interval prolongation and risk of life-threatening arrhythmias during toxoplasmosis prophylaxis with spiramycin in neonates. *Am Heart J* 1997; 133: 108-11.
41. Cimaz R, Stramba-Badiale M, Brucato A, Catelli L, Panzeri P, Meroni PL. QT interval prolongation in asymptomatic anti-SSA/Ro-positive infants without congenital heart block. *Arthritis Rheum* 2000; 43: 1049-53.
42. Schwartz PJ, Priori SG, Napolitano C. The long QT syndrome. In: Zipes DP, Jalife J, eds. *Cardiac electrophysiology: from cell to bedside*. 3rd edition. Philadelphia, PA: WB Saunders, 2000: 597-615.
43. Priori SG, Napolitano C, Schwartz PJ. Low penetrance in the long QT syndrome. Clinical impact. *Circulation* 1999; 99: 529-33.

44. Schwartz PJ, Priori SG, Dumaine R, et al. A molecular link between the sudden infant death syndrome and the long-QT syndrome. *N Engl J Med* 2000; 343: 262-7.
45. Ackerman MJ, Siu BL, Sturner WQ, et al. Postmortem molecular analysis of SCN5A defects in sudden infant death syndrome. *JAMA* 2001; 286: 2264-9.
46. Schwartz PJ, Priori SG, Spazzolini C, et al. Genotype-phenotype correlation in the long-QT syndrome: gene-specific triggers for life-threatening arrhythmias. *Circulation* 2001; 103: 89-95.
47. Garson A Jr, Dick M II, Fournier A, et al. The long QT syndrome in children. An international study of 287 patients. *Circulation* 1993; 87: 1866-72.
48. Malfatto G, Beria G, Sala S, Bonazzi O, Schwartz PJ. Quantitative analysis of T wave abnormalities and their prognostic implications in the idiopathic long QT syndrome. *J Am Coll Cardiol* 1994; 23: 296-301.
49. Villain E, Levy M, Kachaner J, Garson A Jr. Prolonged QT interval in neonates: benign, transient, or prolonged risk of sudden death. *Am Heart J* 1992; 124: 194-7.
50. Brugada J, Brugada R, Brugada P. Right bundle-branch block and ST-segment elevation in leads V<sub>1</sub> through V<sub>3</sub>: a marker for sudden death in patients without demonstrable structural heart disease. *Circulation* 1998; 97: 457-60.
51. Priori SG, Napolitano C, Giordano U, Collisani G, Memmi M. Brugada syndrome and sudden cardiac death in children. *Lancet* 2000; 355: 808-9.
52. Suzuki H, Torigoe K, Numata O, Yazaki S. Infant case with a malignant form of Brugada syndrome. *J Cardiovasc Electrophysiol* 2000; 11: 1277-80.